

ENDOSCOPIA VETERINARIA

Vet. María Cecilia Ricart

endovete@gmail.com

15.5837.9215

Fecha: 17-05-2018

Profesional Solicitante: Dr. Hall, Pablo

Propietario: Milani, Alejandra

Paciente:

Nombre: UMA Especie: Canino Raza: Labrador Sexo: hembra Edad: 10 años y 10 meses
Estudio realizado: Laringo-traqueobroncoscopia
Práctica realizada: colocación de prótesis laríngea.

Informe del estudio:

Laringoscopia:

Movilidad: parálisis laríngea (ésta fue evaluada con laringoscopia con el mínimo plano anestésico en que se logró la inspección).

Estructura: cartílagos aritenoides conservados. Cicatrización exuberante en zona de cuerdas vocales (cordectomía realizada hace aproximadamente 1 mes y medio). Estenosis subglótica.

Traqueobroncoscopia:

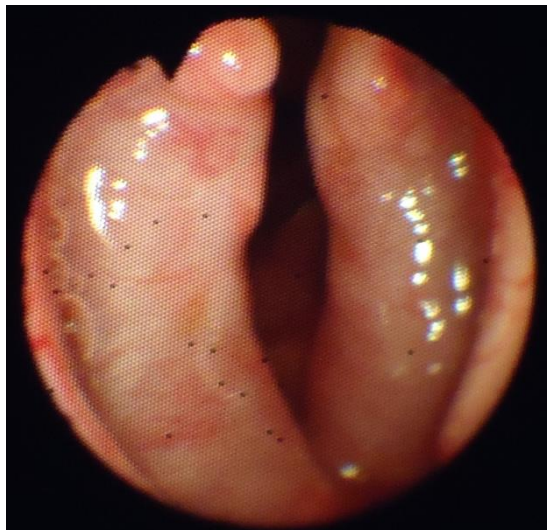
Se observa leve hiperemia de la mucosa traqueal en todo su trayecto. Carina normal. Compresión extrínseca dorsal de bronquio craneal izquierdo que comprime aproximadamente 25% de la luz.

Con el consentimiento familiar y del colega derivante se coloca una prótesis siliconada sobre cuerdas. Se explica que es un procedimiento experimental, se explican las posibles complicaciones esperadas a la terapéutica; la familia accede comprendiendo los riesgos.

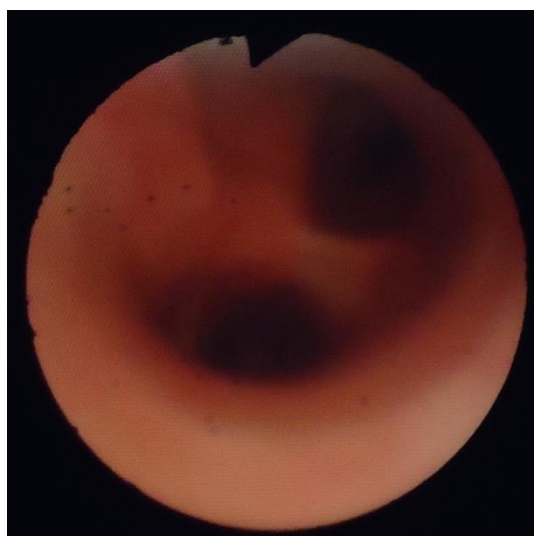
La paciente se recupera sin complicaciones inmediatas: no se percibe estridor.



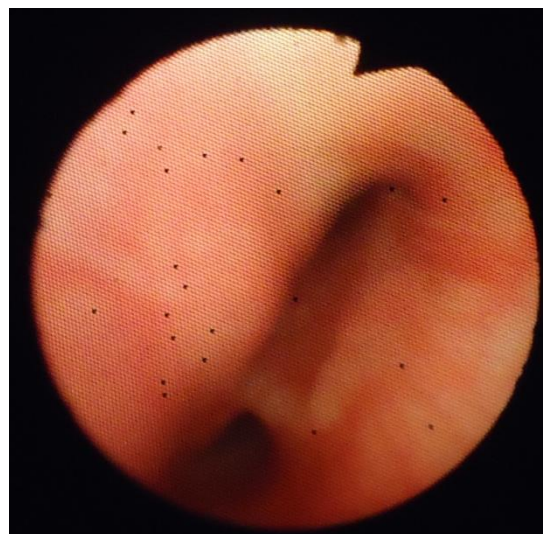
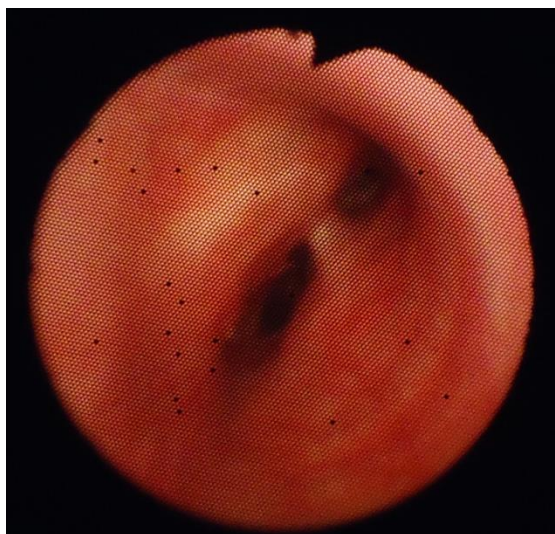
Se adjuntan algunas fotos:



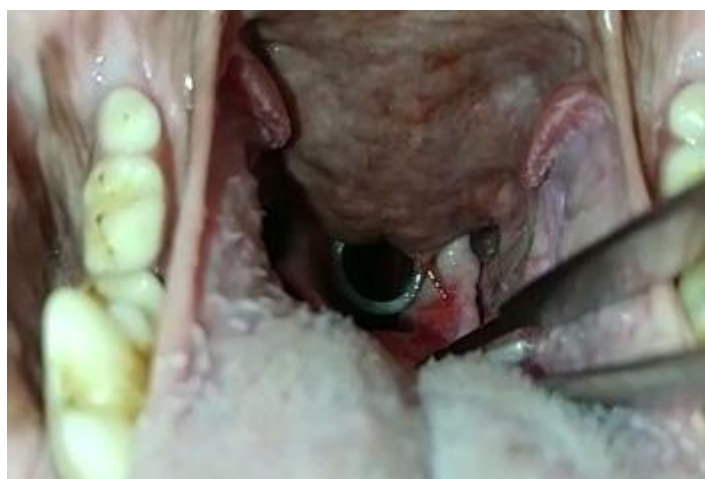Cicatrización



Carina



Bronquio craneal izquierdo



Stent colocado

Saludo atentamente,

Vet. Ma. Cecilia Ricart

M.N. 8659